

NECROSIS PLANTAR

La necrosis plantar es una afección que afecta generalmente a la superficie plantar de las patas posteriores, y que se caracteriza por la aparición de placas necróticas, con o sin ulceración. Se conoce vulgarmente esta afección como "mal de patas" cuando es aséptica y "necrobacilosis plantar" si tiene una evolución séptica.

CAUSAS DE LA AFECCIÓN

La causa más frecuente del "mal de patas" es el traumatismo frecuente de la planta del pie sobre la superficie de apoyo. A pesar de ser una afección muy común en los conejares coinciden en la misma diversas causas predisponente, no siempre relacionadas con los animales.

ETIOLOGÍA

Factores predisponentes:

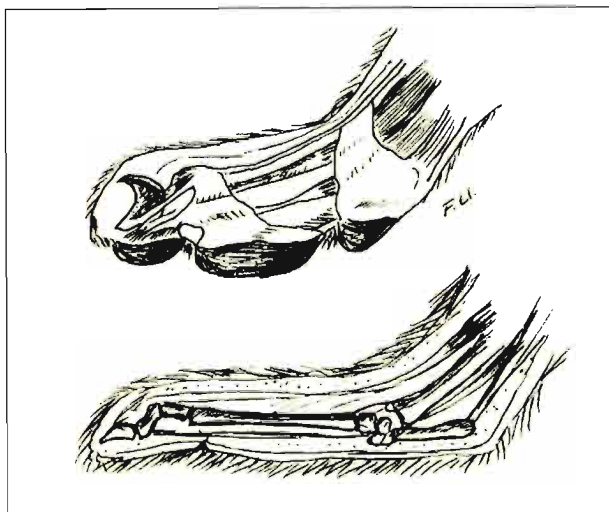
- Estructura anatómica del pie, con total ausencia de almohadilla plantar.
- Genética (pelo del pie poco resistente, escaso o muy fino y animales temperamentalmente muy nerviosos).

Factores determinantes:

- Rozaduras con asperezas de la malla.
- Sobresfuerzo fisiológico.
- Animales de peso notable (obesidad, machos...)

Causas infecciosas (complicantes)

- Humedad, lesiones abiertas, costras.
- *Staphilococcus aureus*, *Spherophorus necrophorus*...



PATOGENIA


La afección se inicia por una serie de factores relacionados con la edad, calidad de pelo en la pata y peso, en colaboración con los factores de disconfort relacionados con la malla (asperezas), humedad (orina y heces acumuladas). Los animales jóvenes no suelen manifestarla, por lo que queda circunscrita en los reproductores.

La enfermedad evoluciona generalmente de forma crónica, y dado el posicionamiento de la lesión su



Pododermatitis ulcerativa bilateral en la superficie metatarsiana plantar en su fase inicial.

◀ Anatómicamente los conejos carecen de almohadilla plantar, por lo que la piel se apoya directamente sobre la fascia tendinosa y recibe todos los impactos.

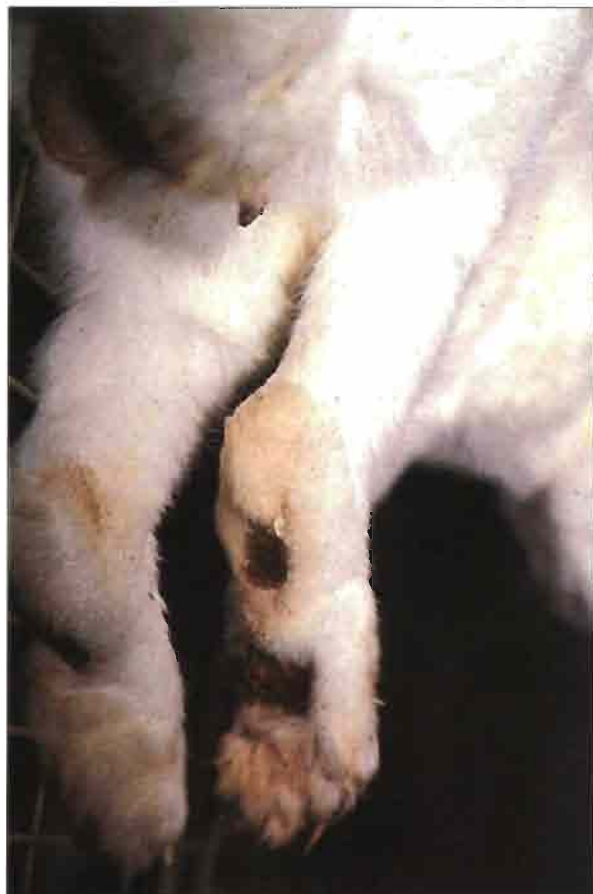

evolución es progresiva. Las posibles infecciones concomitantes, si se dan, agravan considerablemente el problema. Téngase en cuenta que esta especie anatómicamente carece de almohadillas plantares, por lo que los traumatismos sobre la piel inciden directamente sobre la misma y tejidos subyacentes, sin mediar otra protección que el pelo plantar.

LESIONES

Las lesiones del mal de pata comienzan en forma de nódulos necróticos en la parte inferior del metatarso, manifestándose posteriormente en forma de costras en la zona de afectada. Se han descrito, con menor frecuencia alteraciones en el metacarpo y sobre las falanges. Las placas necróticas tienden a aumentar de tamaño con el paso del tiempo.

Cuando la afección se infecta aparecen supuraciones y abscesos.



Las afecciones podales en su fase séptica se pueden extender a toda la planta con lesiones irreversibles.

SINTOMATOLOGIA

En un principio los animales manifiestan buena salud y el hallazgo de placas necróticas podales es compatible con la supervivencia de los animales. Posteriormente los reproductores afectados manifiestan problemas de esterilidad más o menos evidente, para pasar a una fase de anorexia, pérdida de peso, actitudes posturales antiálgicas, etc.

DIAGNOSTICO

Se basa en la inspección ocular de las lesiones podales, generalmente situadas sobre el centro de los metatarsos. A veces se produce un centro necrótico voluminoso.

En las formas sépticas se detecta la formación de exudados purulentos y tumefacción dolorosa del pié.

PRONOSTICO Y TRATAMIENTO

La necrosis podal tiene siempre mal pronóstico, pues dada la posición de la lesión difícilmente se resuelve.

Las medidas profilácticas consisten en diversas acciones conducentes a evitar el inicio del problema:

- En **suelos de malla**: colocar una placa reposapiés, renovándola con frecuencia.
- En **superficies duras**: introducir cama fina y absorbente en las jaulas, cambiándola con frecuencia.
- En **jaulas convencionales**: utilizar mallas de grosor adecuado, que no impidan la caída de las heces. Cerciorarse de la inexistencia de asperezas al pasar con suavidad la mano sobre la malla.

Al margen de los factores relacionados con la **superficie de apoyo**, utilizar reproductores que genéticamente estén provistos de pelo abundante y áspero en las plantas de los pies.

Como medidas terapéuticas se han utilizado antibióticos en aerosol y lociones bactericidas a nivel local. La experiencia nos indica que la recuperación de este tipo de lesiones es azarosa y difícil, por lo que suele ser causa de eliminación de los animales afectados.